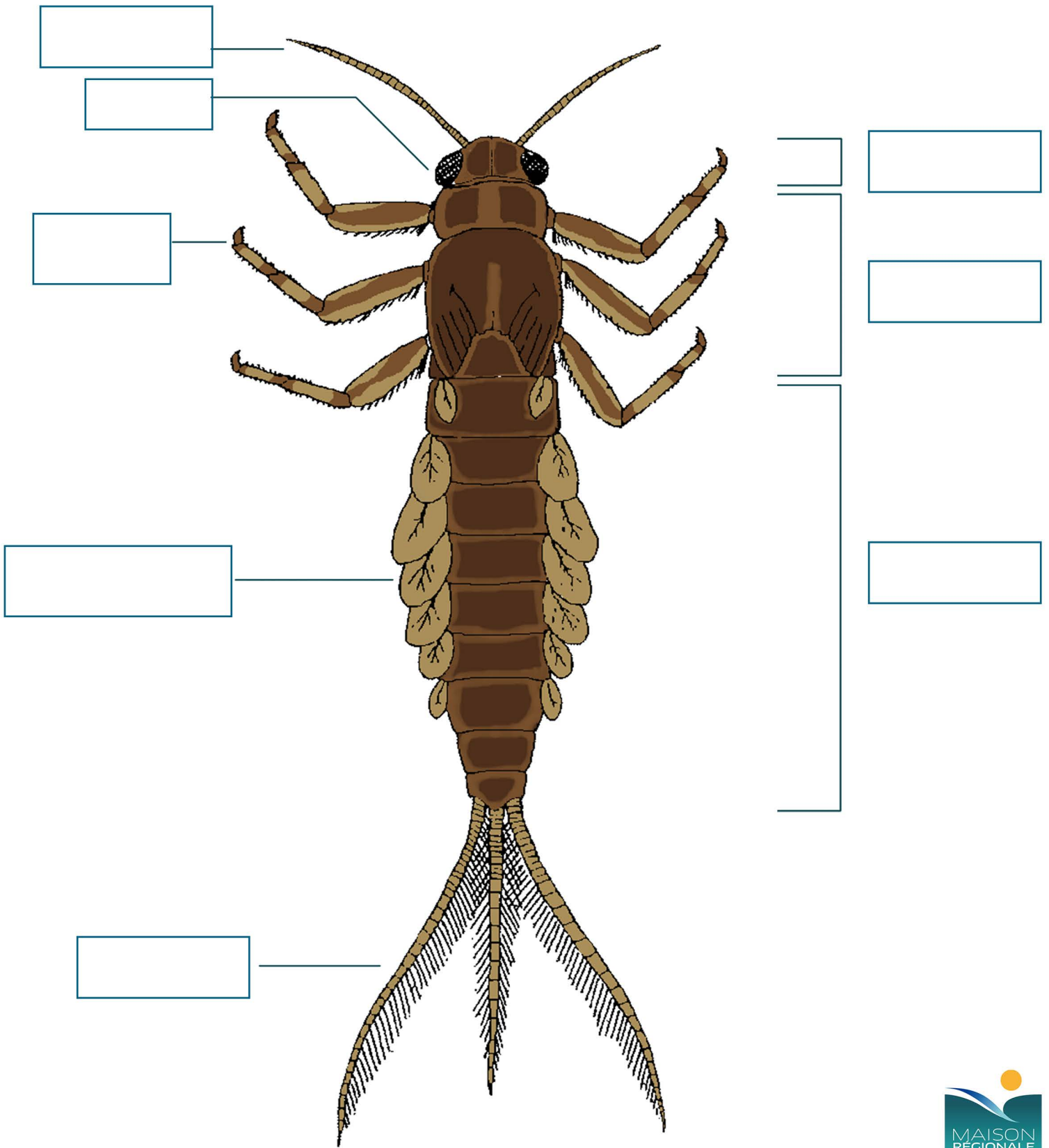


LA MORPHOLOGIE D'UNE LARVE D'ÉPHÉMÈRE



Découpe et colle au bon endroit :

ANTENNE

ABDOMEN

THORAX

OEIL

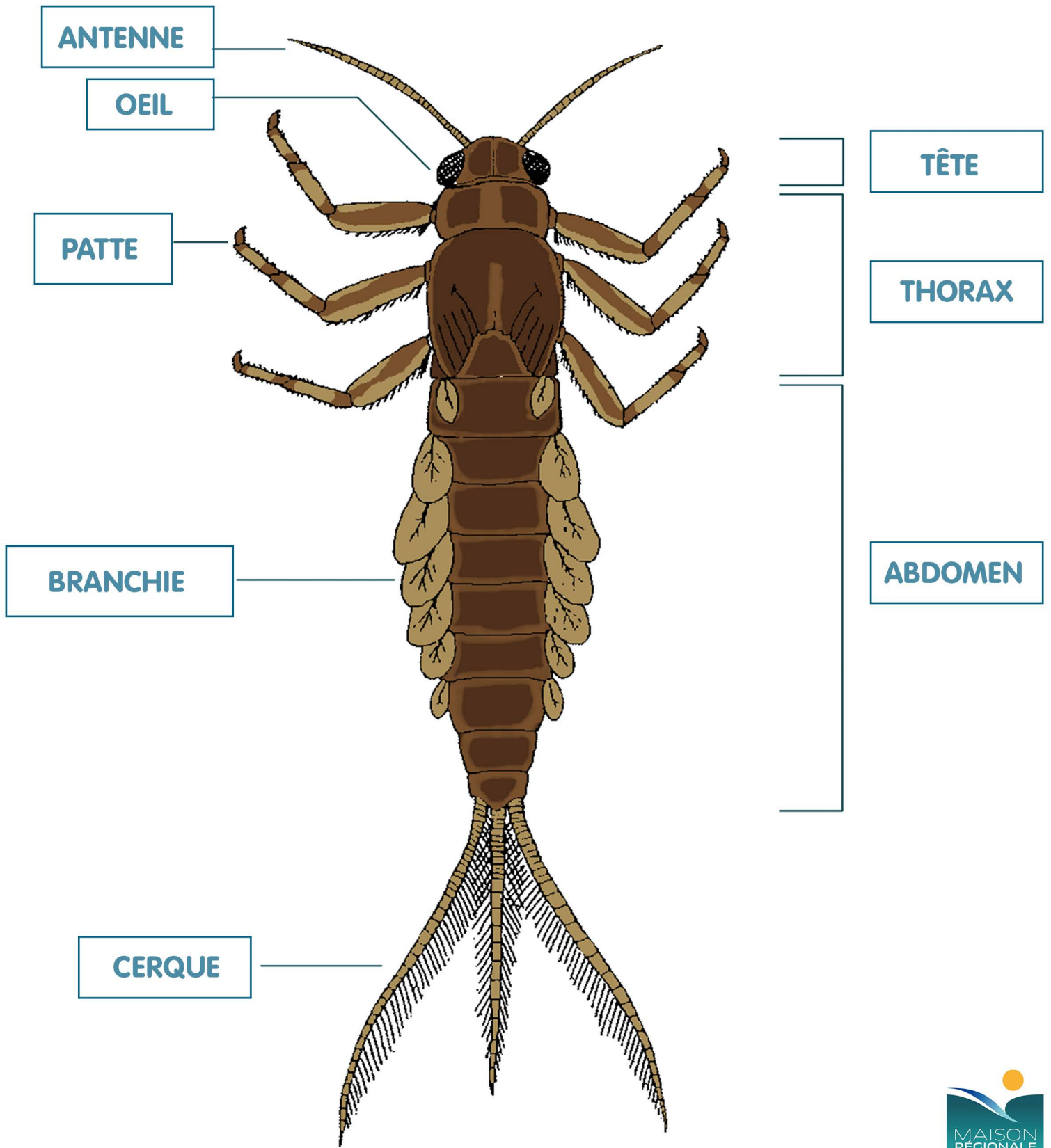
PATTE

BRANCHIE

TÊTE

CERQUE

LA MORPHOLOGIE D'UNE LARVE D'ÉPHÉMÈRE



Découpe et colle au bon endroit :

ANTENNE

ABDOMEN

THORAX

OEIL

PATTE

BRANCHIE

TÊTE

CERQUE